


# Dermatosis actínica- carcinoma de células escamosas. Un diagnóstico diferencial.

Berrocal. A. [histopatovet@gmail.com](mailto:histopatovet@gmail.com)



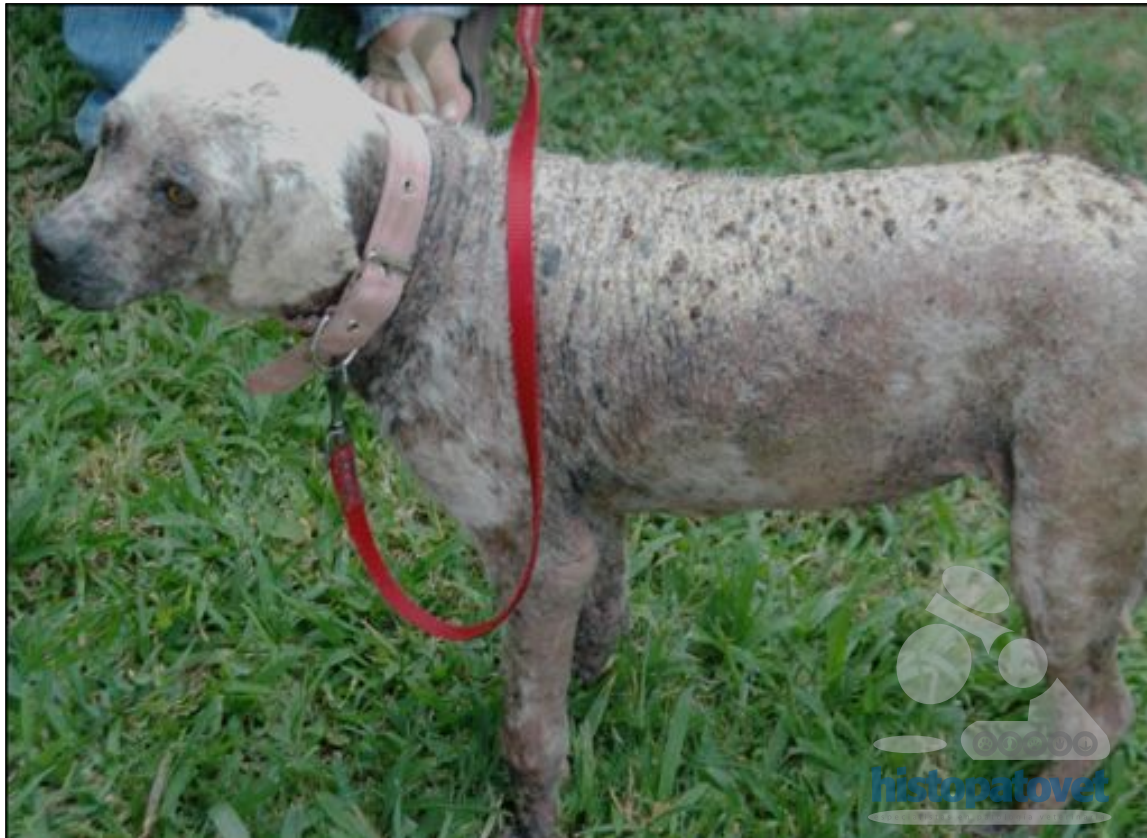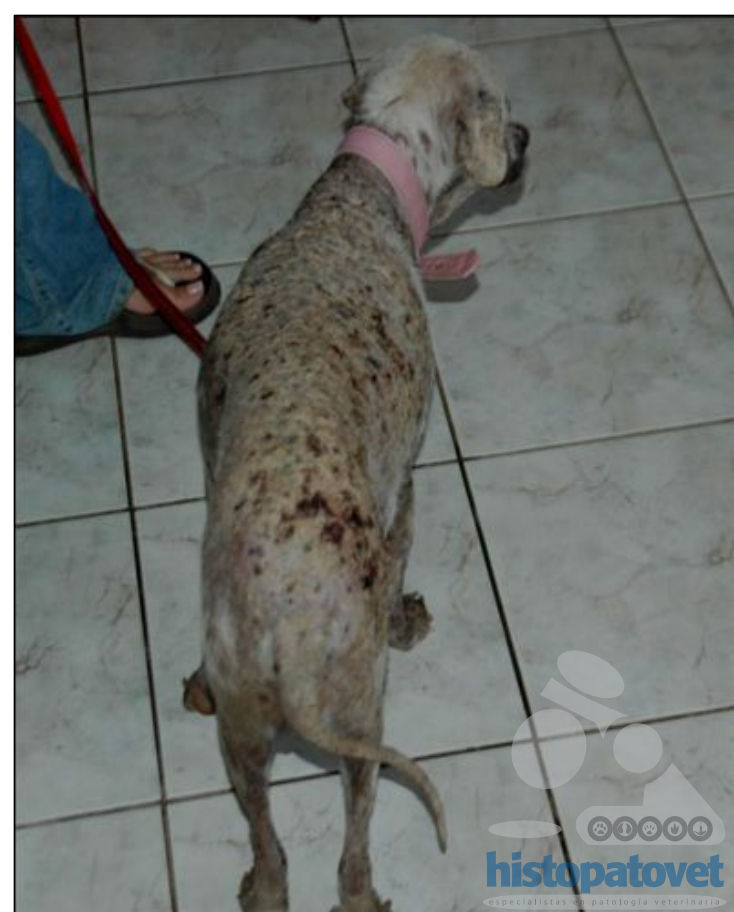# Presentación del caso.

- **HISTORIA CLINICA.**

- Perra esterilizada, sin raza definida, de color blanco, de aproximadamente 5 años de edad.
- El 19 de noviembre fue recogida de la calle, llevándosela a la veterinaria, la cual describe la presentación de lesiones escamosas de forma generalizada ( como si tuviera una caparazón).
- Se le hace un raspado cutáneo, examinándose con KOH al 10%, reportándose solamente la presencia de hifas.
- Se inicia tratamiento local con un champú anti-seborreico, y otro con clorexidina y aceite mineral.
- También se envía tratamiento contra hongos, por 3 semanas. La mejoría no es satisfactoria.
- Por lo anterior, **al mes exacto** se toman tres biopsias dérmicas tipo punch.

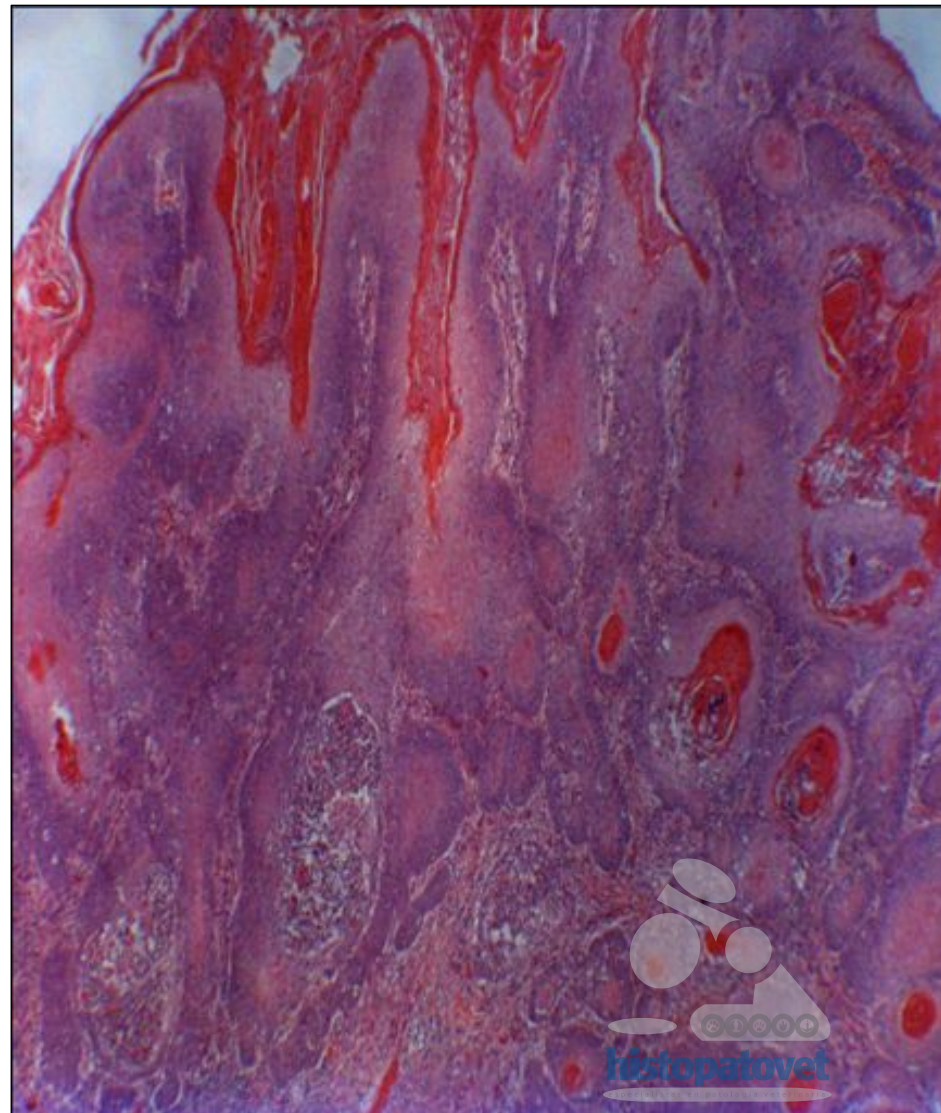
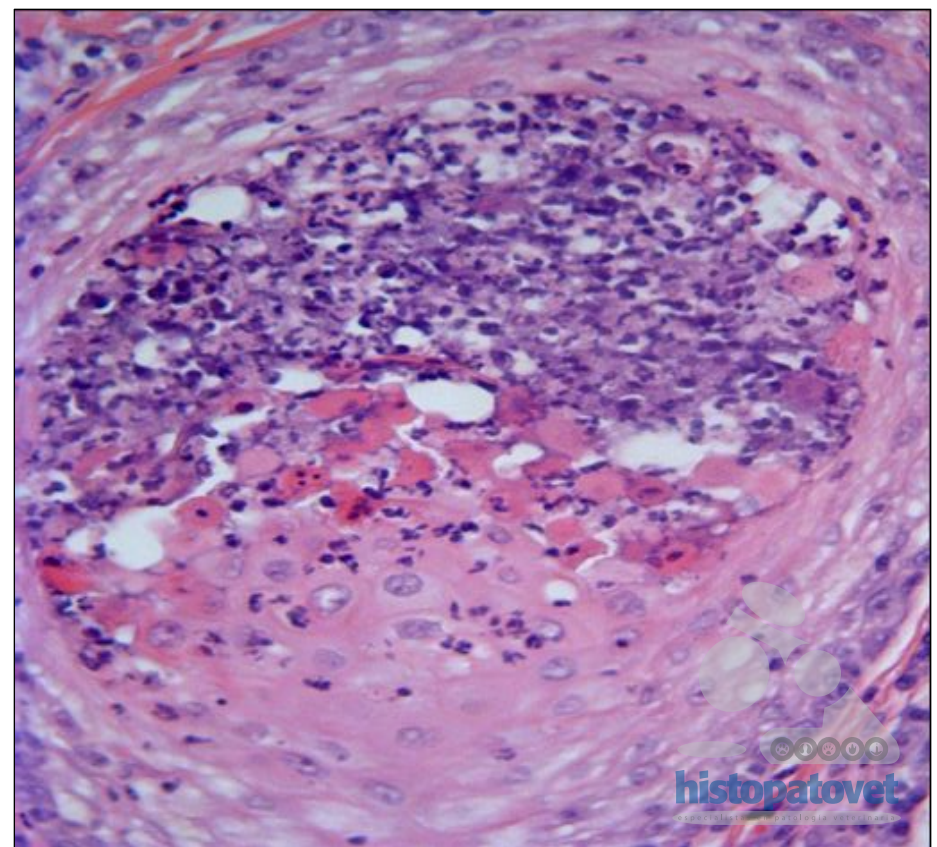
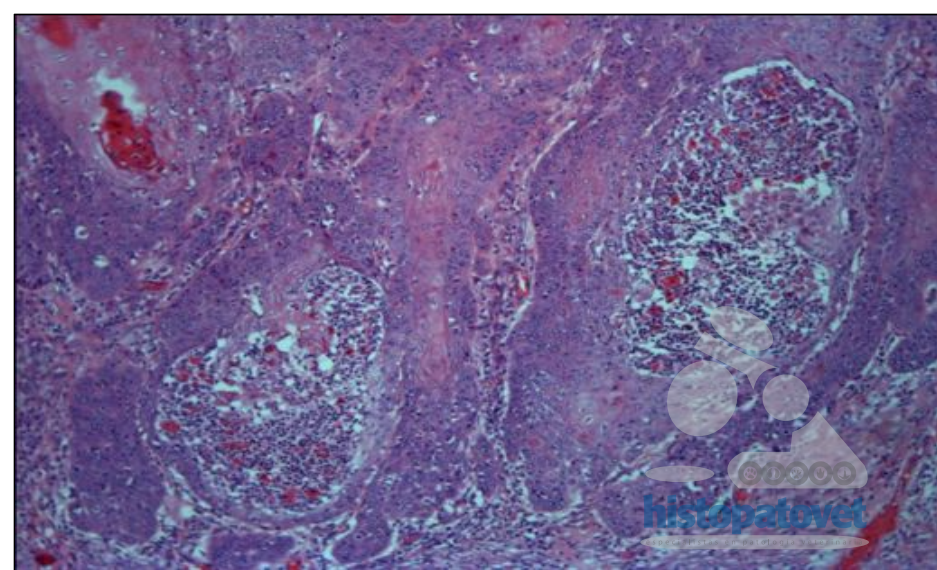
# HALLAZGOS DERMATOLÓGICOS= MACROSCÓPICOS.

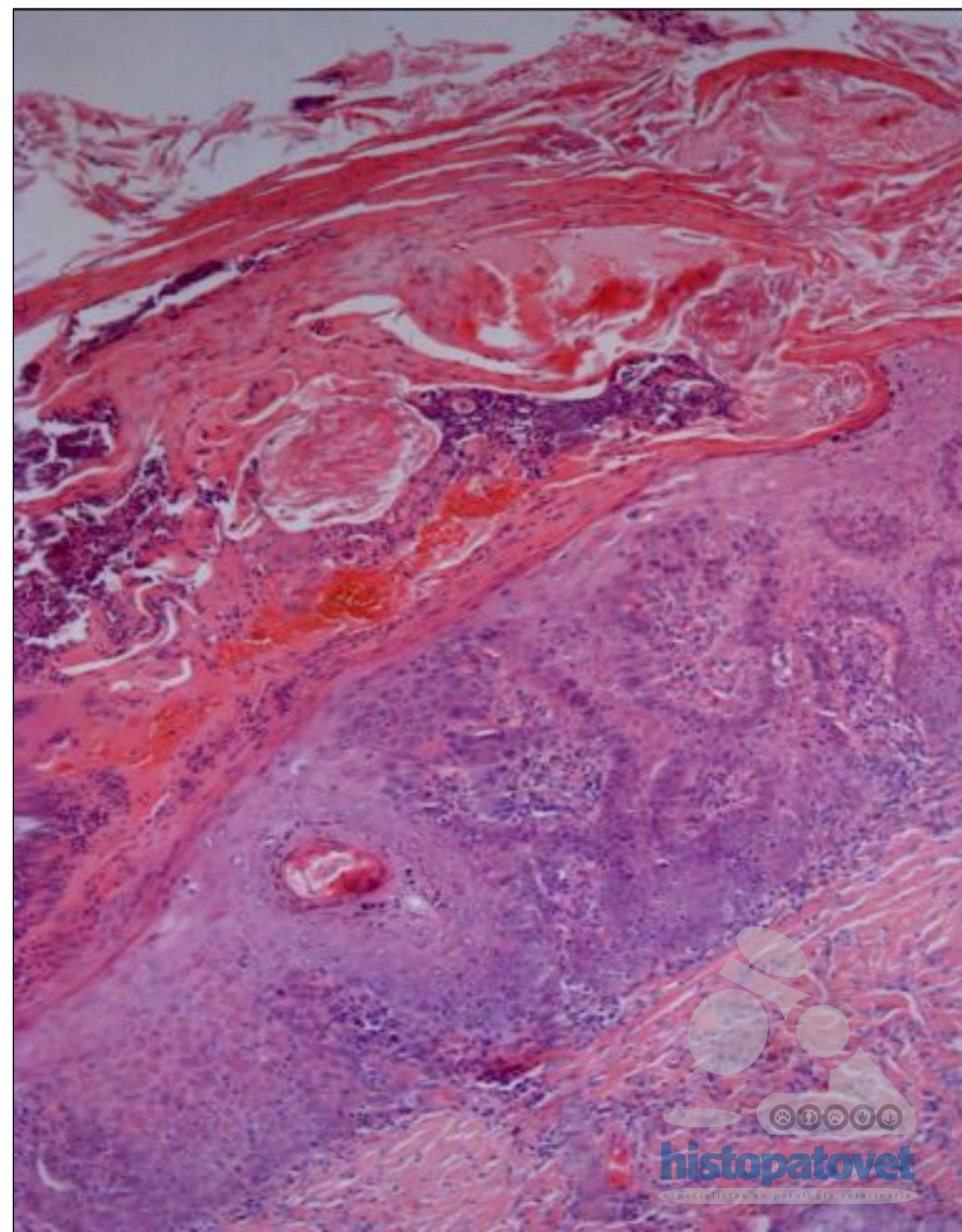
- Fotos tomadas una semana después del envío de las biopsias.



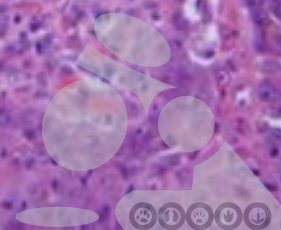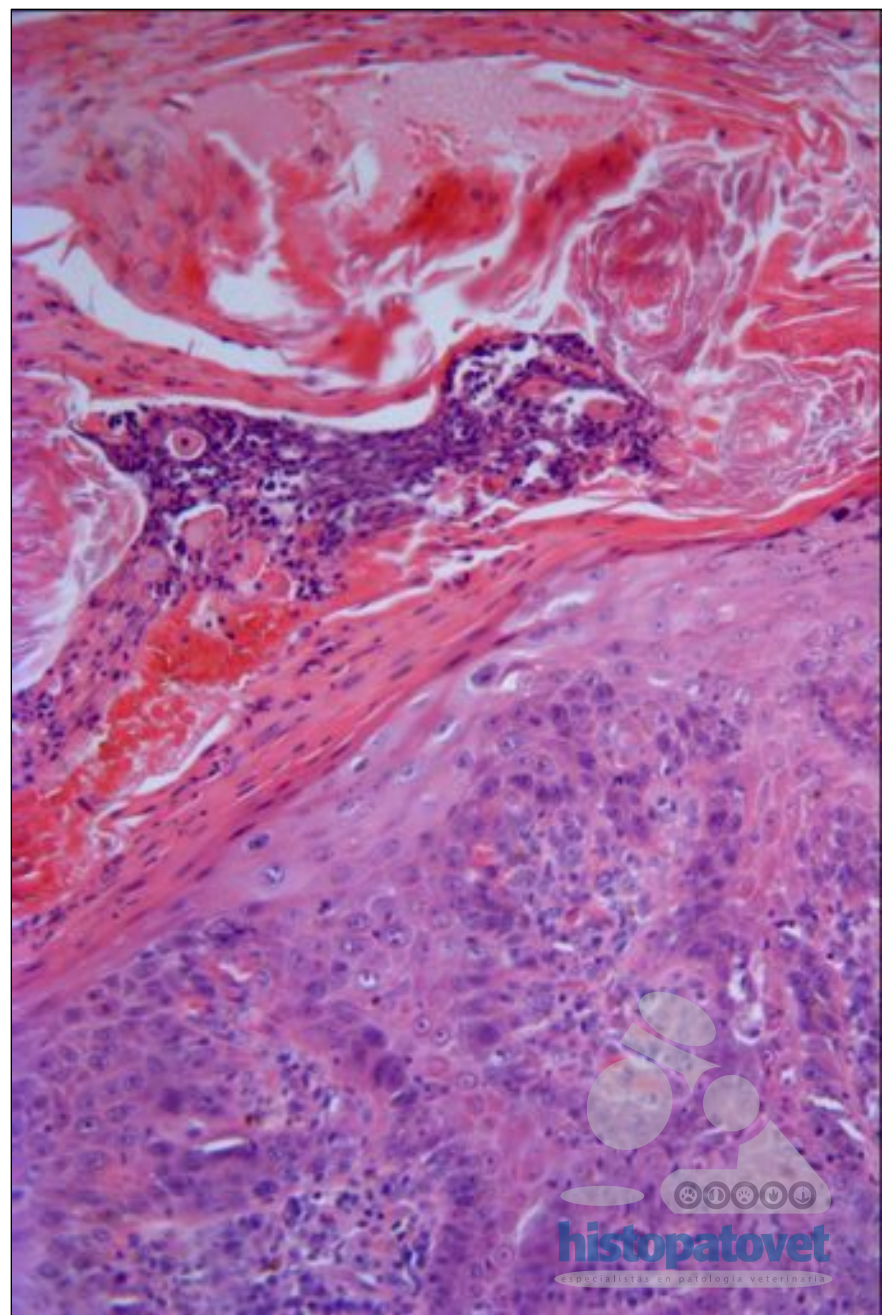


# HALLAZGOS MICROSCÓPICOS.

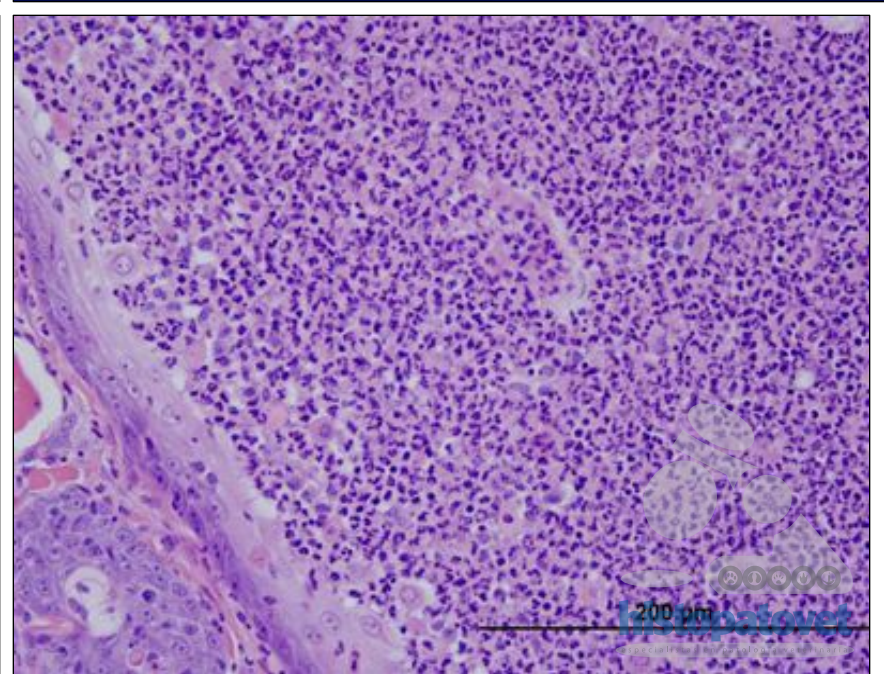
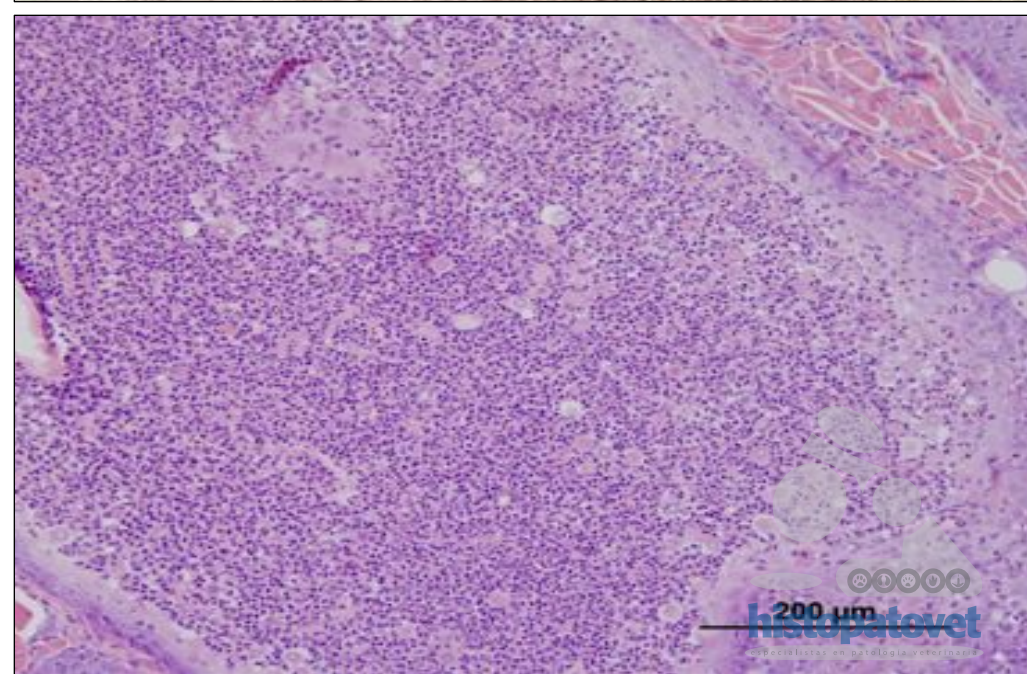
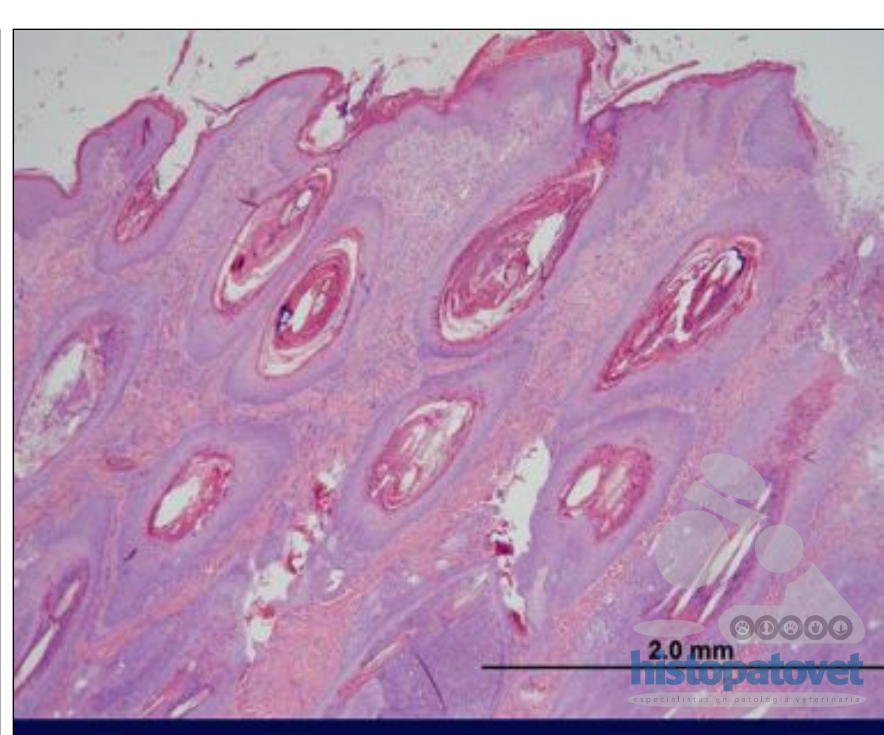
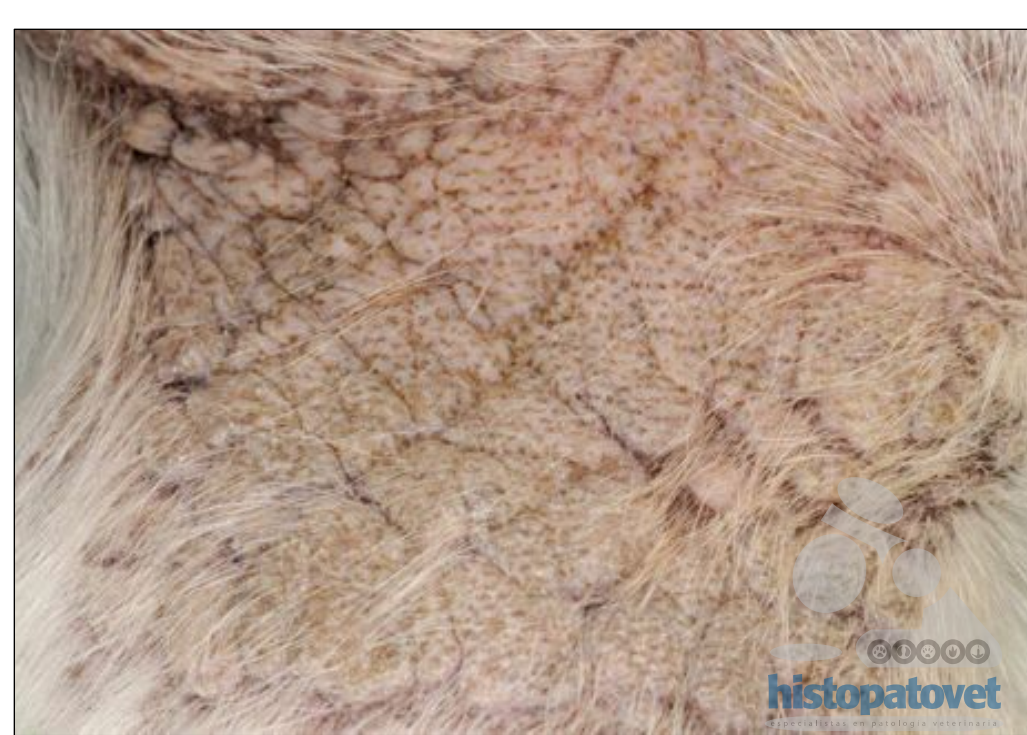


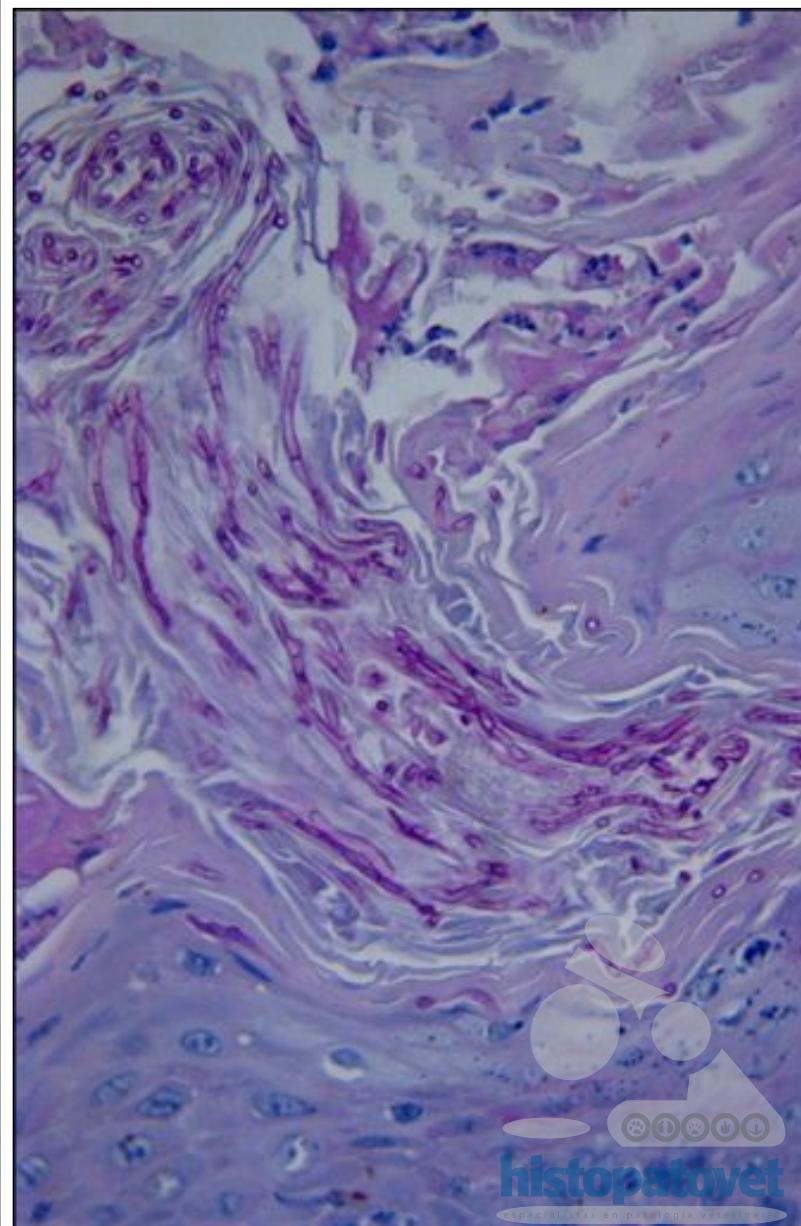
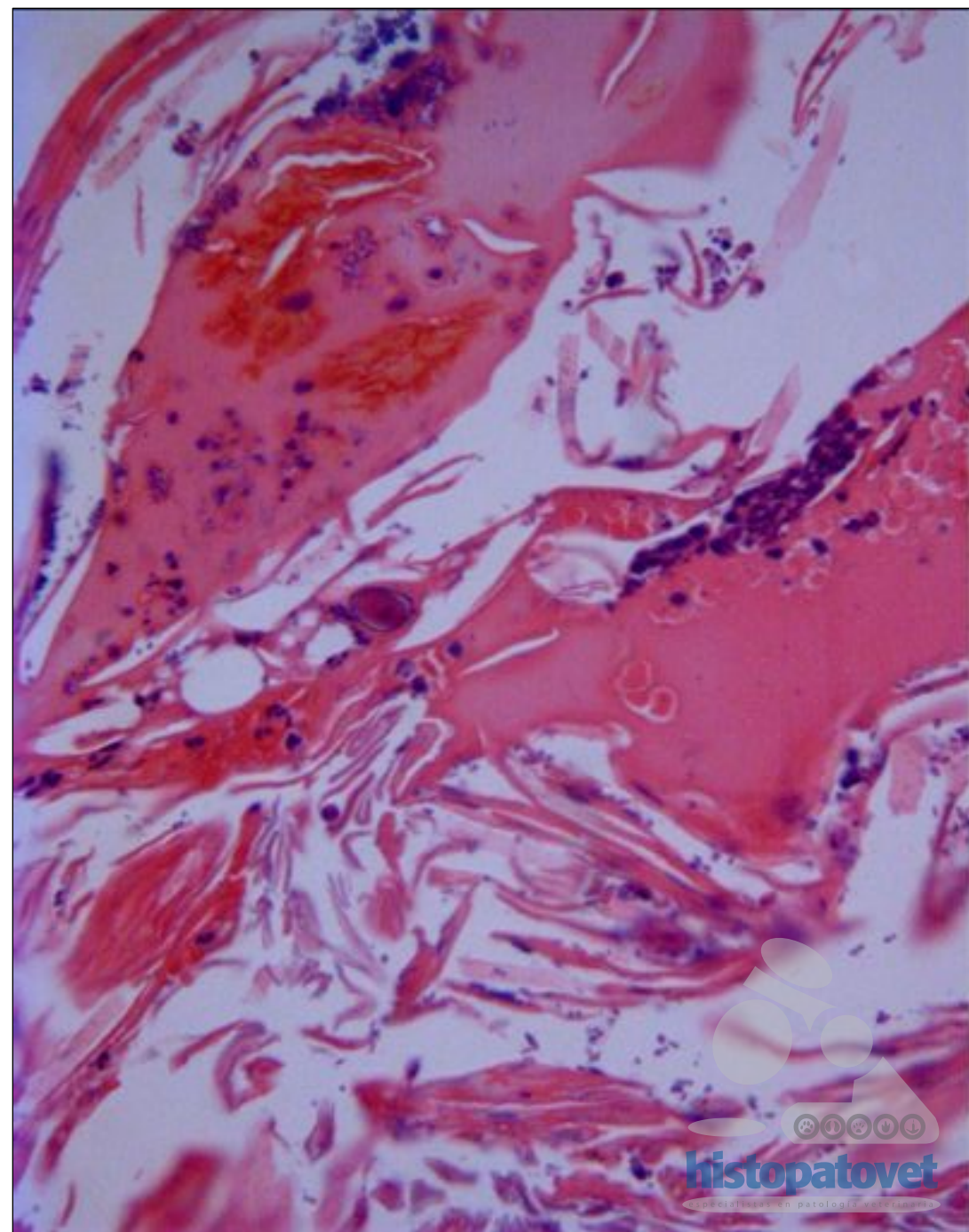


**histopatovet**  
especialistas en patología veterinaria

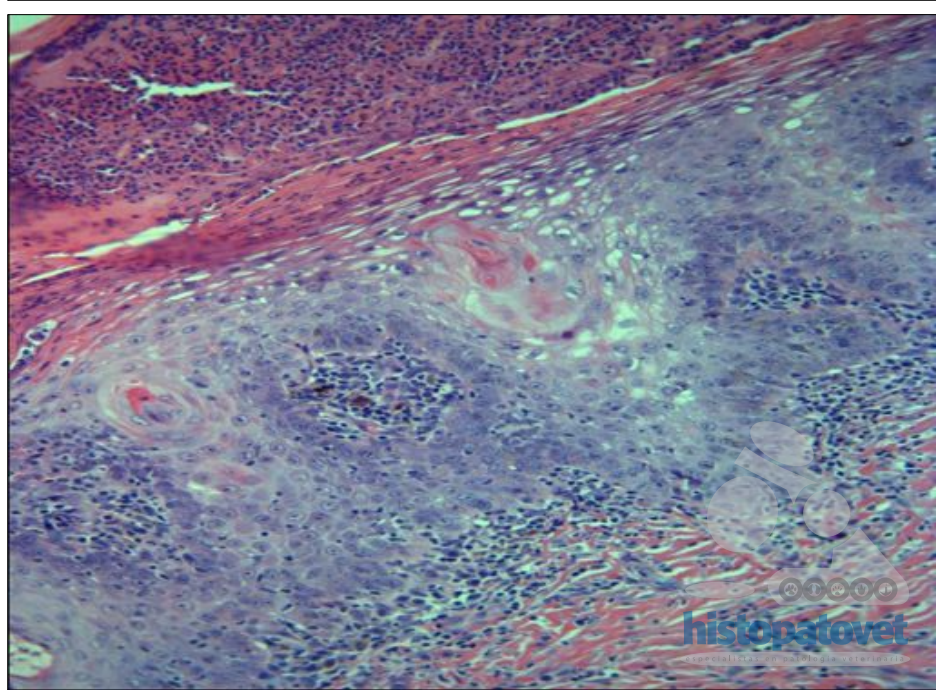
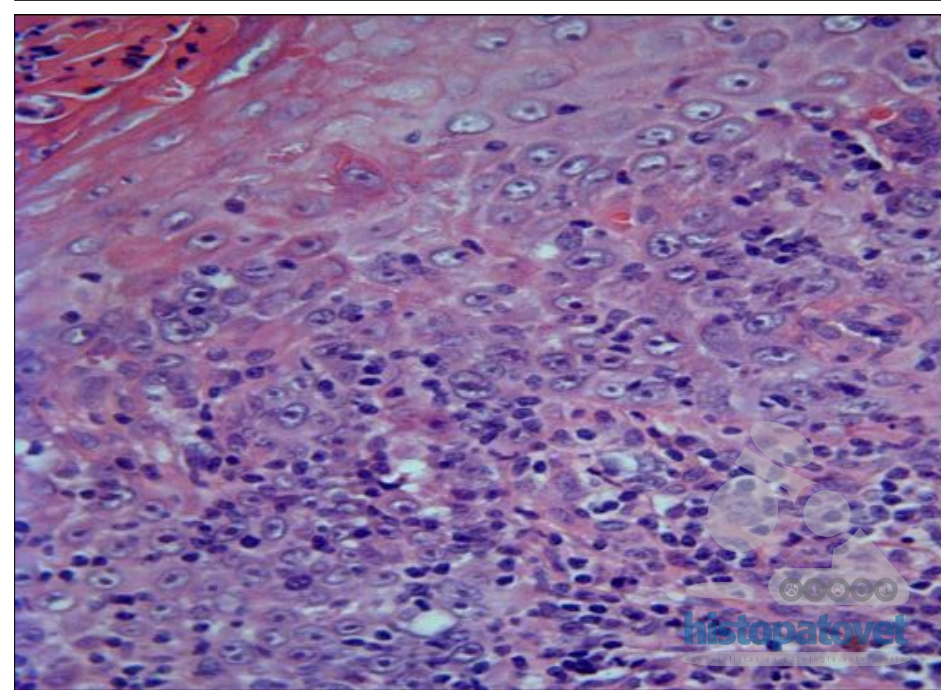
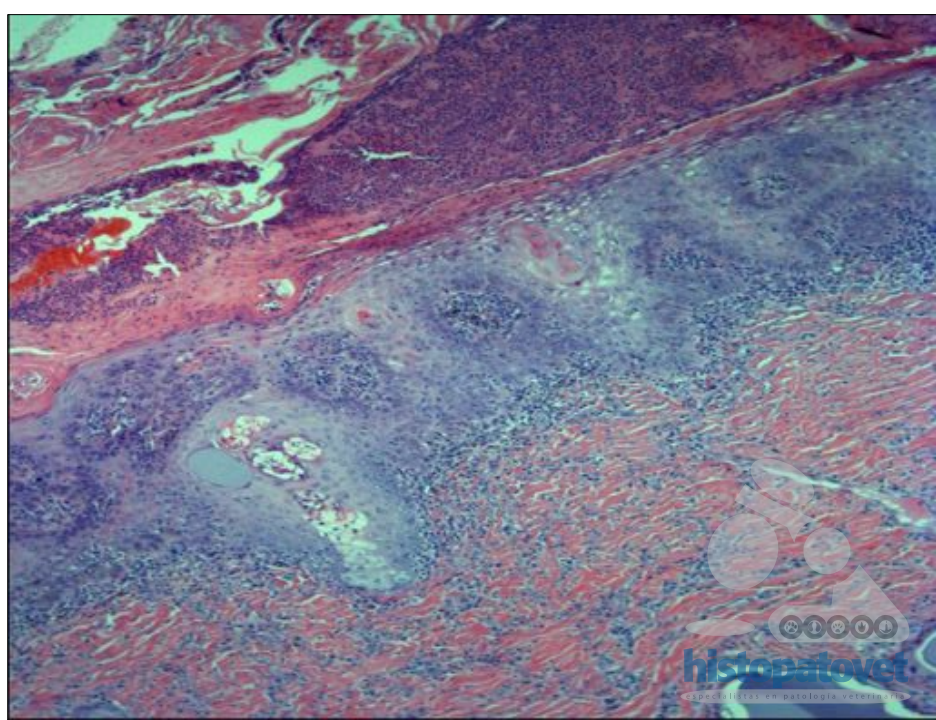
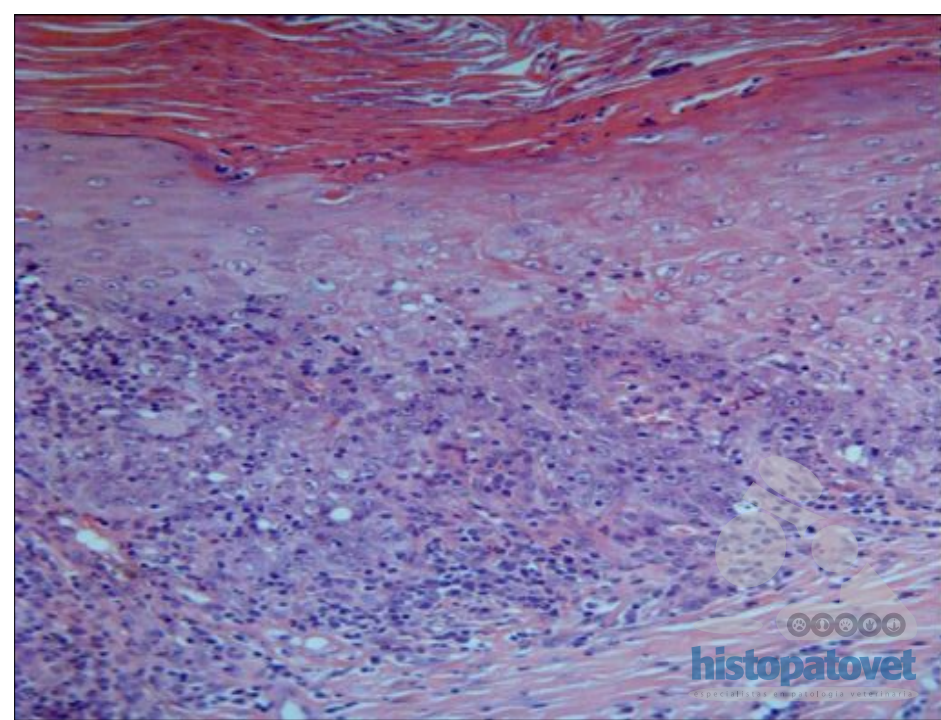


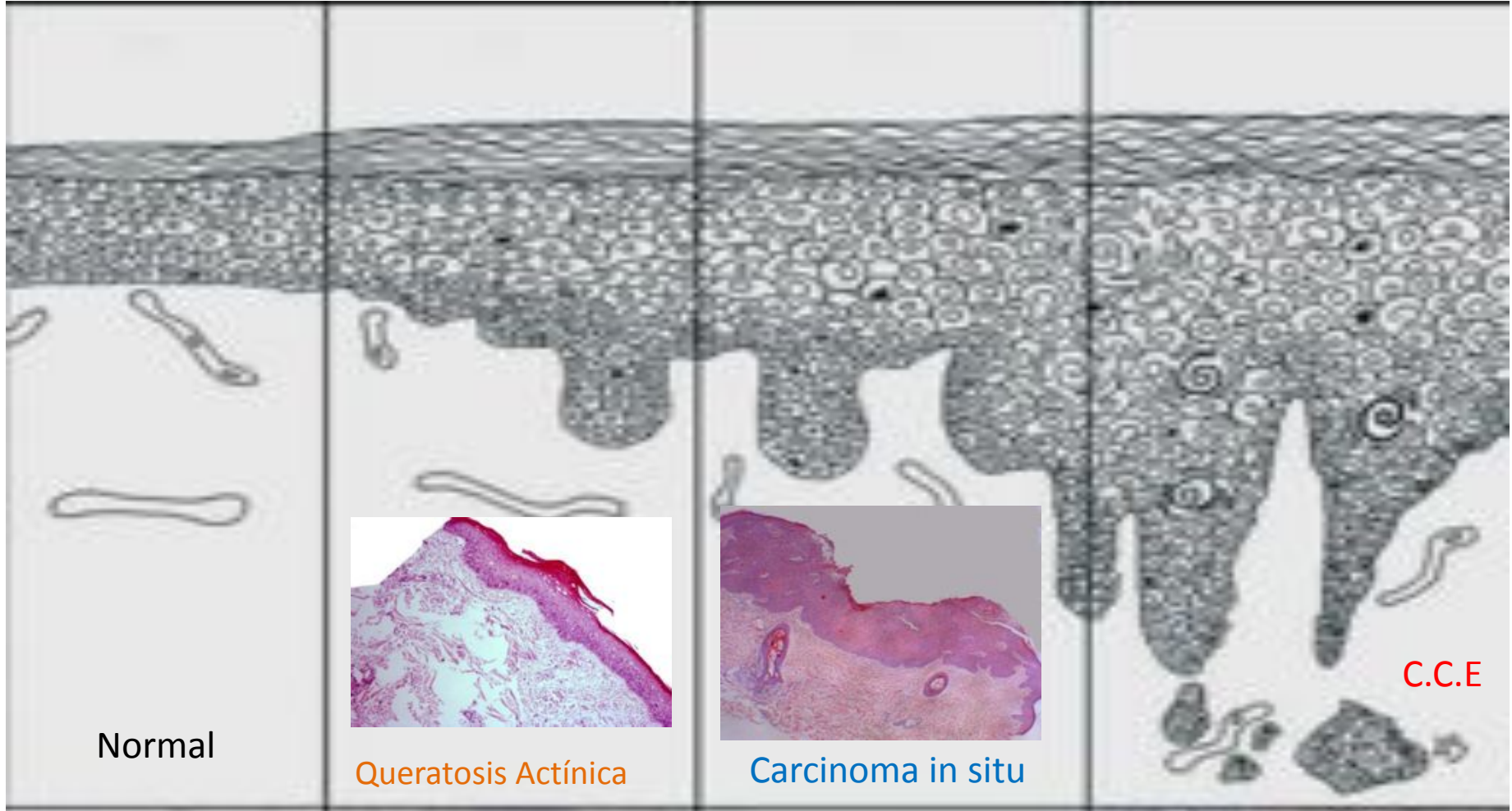
**histopatovet**  
especialistas en patología veterinaria











### Diagnósticos diferenciales:

- Acantolisis en C.C.E. Vs Pénfigos foliáceos o las dos Patologías juntas.
- Acantolisis en hongos proteolíticos, Trichophyton
- Paraqueratosis, nutricional como Zinc

- -Bongiovanni,L etal. Survivin expression in canine epidermis and human cutaneous squamous cell carcinoma.
- Olivry,T and Linder,K. E. Dermatoses affecting desmosomes in animals: a mechanistic review of acantholysis blistering skin diseases.
- **Veterinary Dermatology. Vol. 20,No 5 -6. Oct-Dec. 2009**

